

# 健診結果のみかた

## 血液検査

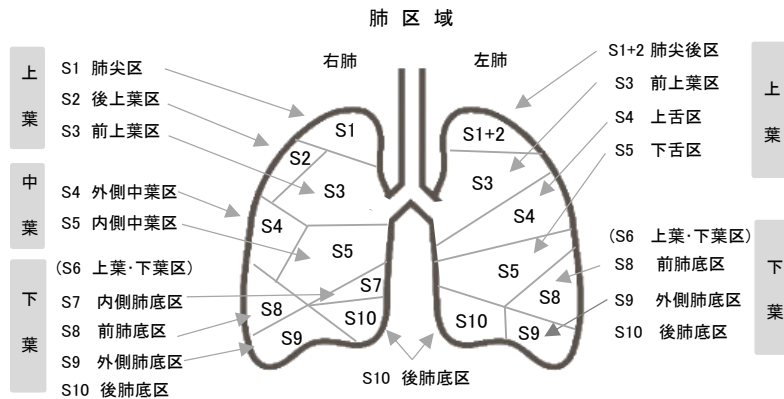
血液学検査	白血球	白血球は、細菌やウイルスから体を防御する働きをしており、炎症や感染症の状態の指標です。
	赤血球 血色素 ヘマトクリット	赤血球には、体の組織に酸素を運ぶ作用があり、赤血球に含まれる血色素がその役割をしています。ヘマトクリットとは、血液全体に占める赤血球の割合です。これらが低い場合は、貧血、高い場合は多血症などが疑われます。
	血小板	血小板は、出血した時に血を止める働きをしています。血小板が減少したり、機能が低下すると出血しやすくなったり、止血しにくくなります。
肝機能検査	AST(GOT)	心臓・肝臓・骨格筋に多く含まれている酵素。これらの臓器に異常があると増加します。
	ALT(GPT)	肝臓に一番多く存在する酵素。肝細胞に変化や炎症がおおると上昇します。
	γ-GT(γ-GTP)	ASTやALTと同じく酵素の一種。アルコール性肝障害や脂肪肝の指標となります。
	ALP	肝臓・骨・腸・腎臓など、さまざまな臓器に含まれる酵素。数値が高いと胆道系の病気のほか、急性肝炎、慢性肝炎、肝硬変、骨の病気などが疑われます。
	LDH	体内で糖質がエネルギーに変わる時に働く酵素の一種で全身の細胞に含まれています。肝臓病、心臓病、血液疾患などで増加します。
	総ビリルビン 直接ビリルビン	ビリルビンは、赤血球中のヘモグロビンの分解産物。最初に「間接ビリルビン」となり、肝臓で「直接ビリルビン」に代わり、胆汁として排泄されます。「間接ビリルビン」と「直接ビリルビン」をあわせて、「総ビリルビン」と呼称。「総ビリルビン」が高い場合は、肝胆道系疾患、溶血性貧血、体質性黄疸などが疑われ、「直接ビリルビン」が高い場合は、胆道閉塞や肝臓疾患による黄疸などが疑われます。
蛋白代謝検査	総蛋白 A/G 比	総蛋白は、血清に含まれる蛋白質の総量です。肝硬変、ネフローゼ症候群などで低下します。血清の蛋白質は、半分以上を占めるアルブミン(A)と、体の免疫や防御をつかさどるグロブリン(G)に分けられます。
	尿素窒素 クレアチニン	腎機能を調べる検査。数値が高いと、腎機能の低下が疑われます。尿素窒素は、蛋白質の摂り過ぎや脱水などでも高くなる場合があります。
	尿酸	高値が続くと、痛風や腎結石が起こり易くなります。尿酸値は、プリン体を多く含む食品(肉類、特に臓もつ、貝類等)や過度の飲酒のほか、激しい運動、ストレスで上昇します。
脂質検査	コレステロール	コレステロールは、全身の細胞膜、副腎皮質ホルモン、胆汁酸等の原料となるものです。食品からも取り入れられますが、体内でも作られます。 LDL(悪玉)コレステロール:多すぎると血管壁に沈着して動脈硬化を進行させ、心筋梗塞や脳梗塞を起こす危険性が高まります。HDL(善玉)コレステロール:動脈硬化を防ぐ働きがあります。喫煙、運動不足、肥満等で減少します。 Non-HDLコレステロール:総コレステロールからHDLコレステロールを引いた値。動脈硬化の指標です。 sd-LDLコレステロール:動脈硬化を促す作用が非常に強く、超悪玉コレステロールとも呼ばれます。
	中性脂肪	高すぎるとコレステロールと同じく動脈硬化の原因になります。糖質(穀類・砂糖・果物・酒等)や油ものを摂り過ぎると、肝臓で中性脂肪に作り変えられ、皮下脂肪として貯えられ、肥満の原因にもなります。
糖代謝	空腹時血糖	血糖値は、膵臓から出るインスリンというホルモンの働きで一定の濃度に保たれていますが、糖尿病になると血糖値が上昇します。高値の場合は糖尿病が疑われます。
	ヘモグロビンA1c	過去1~2ヶ月の血糖値を反映する検査。高値の場合は、糖尿病が疑われます。
	Na・K・Cl・Ca	電解質。脱水や腎機能障害など体液バランスの異常で変動します。
	HBs抗原	B型肝炎ウイルスに感染しているかを調べる検査。
	HBs抗体	B型肝炎ウイルスの免疫をすでに獲得しているかを調べる検査。過去にB型肝炎ウイルスに感染したり、ワクチン接種により抗体を獲得した場合に、陽性となります。
	HCV抗体	C型肝炎ウイルスの過去の感染、もしくは現在感染しているかを調べる検査。
	CRP	炎症の有無や程度の指標となります。高い場合は、細菌・ウイルス感染、炎症性疾患、がん等が疑われます。
	RF	膠原病、特に関節リウマチの時に、高値となります。しかし、健康な人でも高値を示す事があります。
腫瘍マーカー	AFP	肝細胞がんの診断に有用。肝硬変等でも上昇することがあります。
	CEA	消化器がん、特に大腸がんなどで異常高値を示すことがあり、また胃・膵臓・肺がんでも上昇することがあります。
	CA19-9	消化器系のがん、特に膵臓がんなどで高値を示します。
	CA125	上皮性卵巣がんのほか、卵巣嚢腫や子宮内膜症でも高値を示すことがあります。
	PSA	前立腺がんや前立腺肥大などの前立腺の疾患がある時に高値を示します。
	シフラ	肺がんなどで高値を示します。また、卵巣がん、乳がんでも上昇することがあります。

# 健診結果のみかた

## 胸部X線・胸部CT検査

石灰化陰影	細菌やウイルス等による炎症の痕跡です。自分で気づかぬうちに治ったケースが一般的。
炎症性肉芽腫	気管支喘息、慢性気管支炎、間質性肺炎などの炎症が治癒した状態で見られる結節。特に心配ありません。
線維化	炎症などにより、肺の組織が収縮して硬くなった状態。
線状影	種々の原因で所見が線状に見える状態。
すりガラス陰影	炎症やその他の病変が肺実質を占領し、含気が低下し、すりガラスの様に淡く描出される陰影。
胸膜癒着肥厚	胸膜が炎症などを起こした後に、厚みを帯びて肺にくっついた状態。
横隔膜挙上	片方、または両方の横隔膜が、通常の位置より挙上して見える場合。原因は種々あります。
気管支拡張症	気管支の拡張した状態。時々、炎症が加わる場合があります。
慢性気管支炎	タバコを吸う方に多い所見。肺の慢性の炎症(くもり)が認められます。しかし、肺炎にはいたらない状態。
ブラ (肺嚢胞)	肺胞が、拡張している部分をさします。小さいものは問題ありませんが、大きい場合は経過観察を要します。これが破れると気胸を起こします。
気管支肺炎	気管支(気道)に、まず炎症が起き、次第に肺胞へ炎症が広がっていく状態。
肺気腫	肺の細胞が、壊れて膨らんだ状態。
気腫性嚢胞	肺の中に、ふうせんのように空洞ができた状態。
心胸比拡大	主として、心臓の拡大や肥厚のことで、胸郭に対する心臓の幅の比(心胸比)が50%を超えている場合。年齢や体格によって拡大傾向が見受けられます。
大動脈壁内石灰化	大動脈が硬化している様子。いわゆる動脈硬化。
大動脈弓拡大	大動脈弓部の径が太い場合。
大動脈弓突出	主として、動脈硬化などで大動脈弓が突出した状態。
肺外陰影	乳腺が濃く写っている場合もありますが、肺野の外に不明な陰影が認められる状態。特に問題ありません。

肺の部位説明



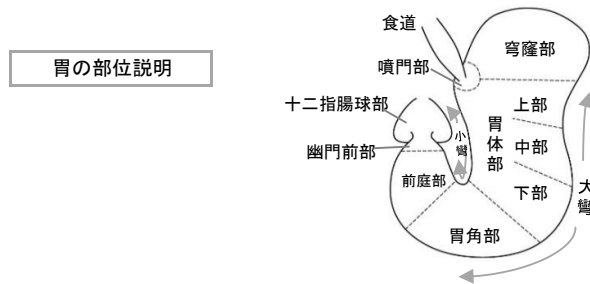
## 上腹部超音波検査

嚢胞	液体を含んだ袋状のもので、良性の変化。脾嚢胞は、精密検査をお勧めする場合があります。
血管腫	血管網からなる良性の腫瘍。
腫瘍	しこり(腫瘍性病変)がみられます。良悪性の鑑別が難しく、精密検査、または経過観察となります。
低エコー領域	肝臓や腎臓などの実質より、エコーレベル(反射の強さ)が低い部分。
高エコー領域	肝臓や腎臓などの実質より、エコーレベル(反射の強さ)が高い部分。
脂肪肝	肝臓に、脂肪が沈着している状態。原因は、アルコール、脂肪、炭水化物の過剰摂取、運動不足などが考えられます。
ポリープ	「いぼ」のように突出した病変。胆のうポリープの場合、大きさによっては、精密検査をお勧めする場合があります。
胆石	胆嚢内に、胆汁成分により形成された結石が見られる状態。
腺筋症	胆嚢壁内に粘膜上皮、および筋組織の過形成がある状態。良性の変化。
副脾	脾臓にみられる正常変異であり、脾の小部分が本来の脾臓から一部遊離している状態。

# 健診結果のみかた

## 胃X線・上部消化管内視鏡検査

辺縁不整	辺縁が、ギザギザになった状態。潰瘍・その他の病変が疑われます。
辺縁硬化	辺縁が、部分的に直線的になった状態。潰瘍・その他の病変が疑われます。
圧排	外から臓器が圧排された状態。
穹入	辺縁が内方へ入りこんだ状態。潰瘍やその瘢痕などが疑われます。
ひだ集中	胃粘膜のひだが集中している所見。腫瘍や潰瘍、潰瘍瘢痕などが疑われます。
巨大皺襞	胃粘膜のひだが著明に肥厚した状態。慢性胃炎の所見。
狭窄	内腔が狭くなった状態。腫瘍や潰瘍の瘢痕などで起こります。
拡張	内腔が広がった状態。狭窄があると、その口側に生じることがあります。
ニツシェ	粘膜が陥凹した一部分にバリウムが貯った状態。潰瘍性病変などが疑われます。
ポリープ	「いぼ」のように隆起した病変。
逆流性食道炎	胃酸が、食道に逆流するために起こる食道の炎症。胸やけやのどのつかえ感につながります。
バレット食道	食道下部の扁平上皮が、胃から連続した円柱上皮に変化した状態。胃食道逆流症の合併症の一つと考えられています。
胃・十二指腸潰瘍	潰瘍とは粘膜が欠損した状態。多くはヘリコバクター・ピロリ感染が原因。
萎縮性胃炎	胃の粘膜が薄くなっている状態。ヘリコバクター・ピロリ感染が主な原因とされ、胃がんの発生母地になると考えられています。萎縮が進み、胃粘膜が腸の粘膜のように変わる現象を、腸上皮化生といい、胃がんのハイリスクとされています。
びらん性胃炎	胃の粘膜がただれた状態。多くは胃酸過多によって生じています。
粘膜下腫瘍	胃壁内にできた腫瘤。良性から悪性まで、様々な種類があります。



## その他の検査

尿検査	<p>蛋白： 腎炎・ネフローゼ症候群・尿路感染症・糖尿病性腎症などで陽性を示します。</p> <p>尿糖： 血糖値が高くなると、尿に糖が出るようになります。糖尿病でも、空腹時は「陰性」で、食後に陽性になることも少なくありません。</p> <p>また、糖尿病でないのに、尿糖が出ることもあります。</p> <p>潜血： 出血の原因としては、腎臓・尿管・膀胱の結石・炎症・腫瘍などがあります。軽度の潜血の場合は、明らかな病変がなく、心配いらない場合もあります。</p>
便検査	<p>便に混ざった微量の血液の有無を調べる検査。大腸がんで陽性になり易く、また、痔疾患で出血がある方も、大腸の疾患を否定できません。</p> <p>一回でも陽性の場合、大腸の内視鏡検査が必要です。</p>
心電図検査	<p>心臓の電気的な活動の様子をグラフの形に記録します。不整脈があるか、心筋の血液循環が不良になっていないか等がわかります。</p>
眼底検査	<p>体の中で唯一、直接血管がみえる場所。脳や全身の血管の状態を推測でき、高血圧、動脈硬化、糖尿病の進行度を知る目安にもなります。</p>
眼圧検査	<p>眼球の硬さを測定し、眼球内圧を調べる検査。高い場合は、高眼圧症や緑内障、低い場合は、網膜剥離や外傷が疑われます。</p>
視野検査	<p>緑内障になると視野欠損が生じます。眼圧が正常な緑内障の発見に有効。</p>
甲状腺超音波検査	<p>甲状腺は、人間の基礎代謝を調整するホルモンを作っています。甲状腺疾患(腫大・しこり)は、比較的頻度が高い疾患。超音波で変化がある場合は、甲状腺ホルモン検査や組織検査などの詳しい検査が必要な場合があります。</p>
頸動脈超音波検査	<p>動脈硬化の程度を、観察しやすい頸動脈に超音波をあて、その状態を調べます。</p>
肺機能検査	<p>空気を肺内に出し入れする換気機能を調べる検査。気管支喘息や肺気腫、COPD(慢性閉塞性肺疾患)等があると低値になります。</p>
脳MRI・MRA	<p>磁気を利用して画像を撮影する検査。脳梗塞や脳腫瘍等の診断に有効。</p> <p>MRAでは血管の形や位置等がわかり、動脈硬化による狭窄や動脈瘤を調べます。</p>

# 健診結果のみかた

## 子宮頸がん検診(細胞診)

ベセスダシステム	用語説明	判定説明
NILM	陰性	正常範囲。
ASC-US	意義不明な異型扁平上皮細胞	異型細胞が認められ、再検査もしくは精密検査が必要。
ASC-H	HSILを除外できない、異型扁平上皮細胞	
LSIL	軽度扁平上皮内病変	
AGC	異型腺細胞	異型、悪性が疑われ、精密検査が必要。
HSIL	高度扁平上皮内病変	
Other	その他の異型細胞・悪性細胞	
SCC	扁平上皮がんと考えられる	悪性が強く疑われ、精密検査が必要。
AIS	上皮内腺がんと考えられる	
Adenocarcinoma	腺がんと考えられる	

## 子宮体がん検診(子宮内膜細胞診)

class I	正常範囲
class II	異常または異型細胞が認められ、精密検査が必要
class III	異型細胞、悪性が疑われ、精密検査が必要
class IV	悪性が強く疑われ、精密検査が必要
class V	悪性細胞を認め、精密検査が必要

## 経膈超音波検査

子宮筋腫	子宮の筋肉の中にできる良性の腫瘍。
子宮腺筋症	子宮内膜が何らかの原因で子宮筋層の中へ入り込んでいく状態。
子宮内膜症	子宮内膜が子宮内腔以外の場所にも存在している状態。
卵巣嚢腫	卵巣にできる良性の腫瘍。

## 乳房X線検査(マンモグラフィ)

腫瘍陰影	しこり(腫瘍性病変)がみられます。
石灰化	細胞に何らかの異常(炎症やがん等)が起こると、その部分にカルシウムの成分が溜まりやすい特徴があり、石灰化と呼ばれています。 * 良性石灰化 … 白い斑点のように写り、良性の変化。 * 微細石灰化 … 砂をまいたように数が多く、形にばらつきがある場合。良悪性疾患両方でみられます。
構築の乱れ	乳腺の正常構築が乱れている状態。
局所的非対称性陰影	反対側乳房の同部位には見られない影を認めます。

## 乳房超音波検査

嚢胞	液体を含んだ袋状のものができている状態。(良性の変化で心配いりません)
腫瘍	乳腺の一部にかたまり(しこり)ができている状態。
非腫瘍性病変	はっきりした腫瘍(しこり)ではない黒っぽい部分、または乳管内に腫瘍様の部分が見られます。
低エコー領域	はっきりした腫瘍(しこり)ではありませんが、一部黒っぽい部分が見られます。(良性と思われます)
石灰化像	多くは良性の変化。
乳管拡張	乳管が拡張しています。良性の変化。

- II = 良性と思われます。  
IIIa = 良性の可能性が高いと思われます。  
(但し、良性か悪性かの鑑別が必要になる場合もあります)  
IIIb = 良性か悪性かの鑑別が必要です。  
IV = 悪性が強く疑われます。  
V = 悪性がきわめて強く疑われます。

乳房の部位説明

